



INSTITUTO
SUPERIOR DE
AGRONOMIA
Universidade de Lisboa



U LISBOA | UNIVERSIDADE
DE LISBOA



FACULDADE DE MEDICINA VETERINÁRIA
UNIVERSIDADE DE LISBOA

Estimativa da Idade dos Equinos



Morfologia, Aptidão e Comportamento Animal

2022/2023

Estimativa da idade dos equinos - MACA

Importância da estimativa da idade:


- Animais de produção – perspectiva económica (implica uma variação do valor comercial);
- Animais de companhia e/ou lazer – indicação dos cuidados a ter em cada fase.

“IDADE” DOS EQUINOS

Real – dia, mês, ano nascimento;

Administrativa – 1 Jan a 31 Dez = idade

- . nascimento 20/02/2021 = 1 ano
- . nascimento 31/12/2021 = 1 ano

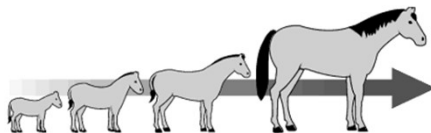


Dentes – órgão que melhor regista a passagem do tempo.

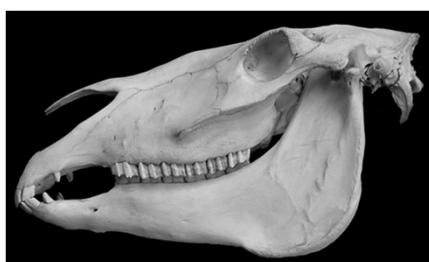Exame dos dentes:

- método expedito e barato para estimar a idade;
- forma de recurso na ausência de provas documentais;
- quando existam dúvidas relativas à sua autenticidade.

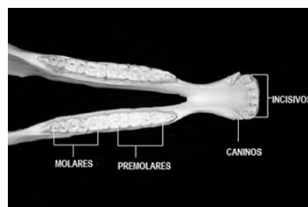
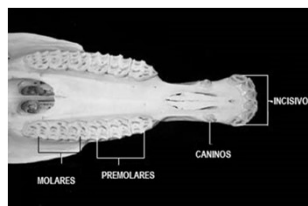
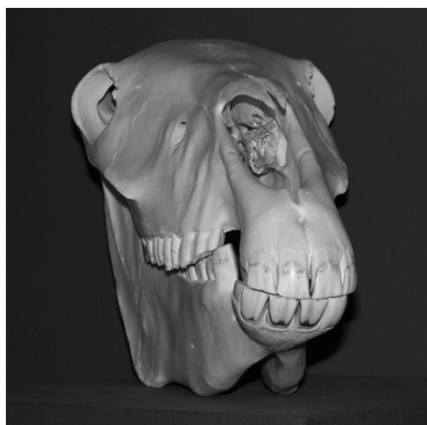A dentição dos cavalos evoluiu ao longo de milhões de anos para permitir uma preensão e mastigação eficientes dos alimentos herbáceos fibrosos.



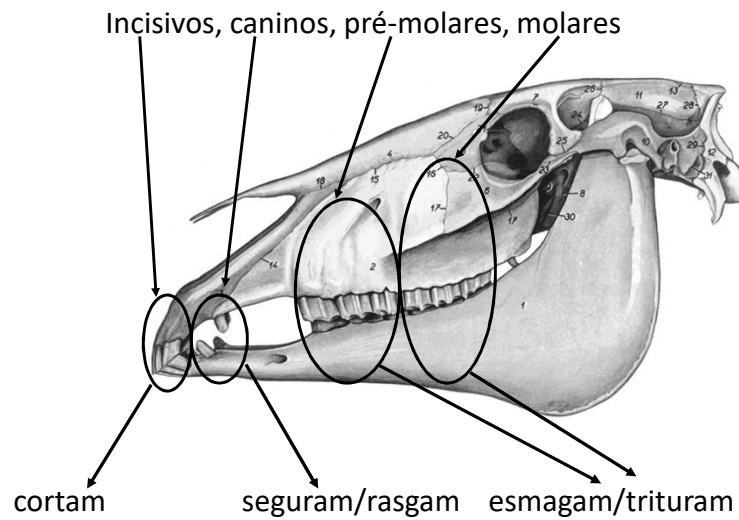
Os equinos são designados de **hipsodontes**, o que significa que os dentes vão emergindo dos alvéolos dentários ao longo da vida ao mesmo tempo que se vão desgastando.



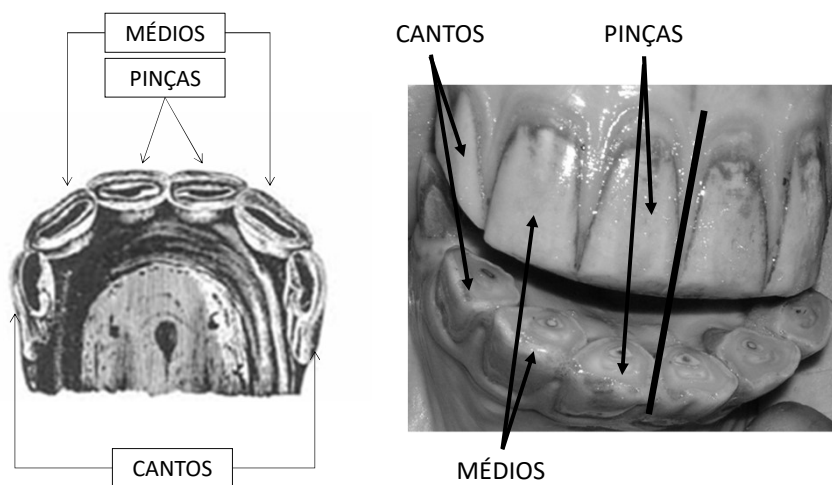
Os equinos são **anisognatas** – mandíbula mais estreita do que a maxila.



Tal como os outros mamíferos domésticos a dentição dos equinos é classificada como **heterodonte**, ou seja, apresentam diversos tipos ou grupos de dentes:



Classificação dos incisivos



Os mamíferos domésticos são também **difiodontes**, ou seja, possuem duas dentições, a 1ª dentição, **decídua, temporária ou de leite** e a 2ª dentição, **permanente ou definitiva**.

Difiodontes = duas dentições

Fórmula dentária:

1ª dentição, decidual ou temporária... 24 dentes

$$2\left(I \frac{3}{3}, C \frac{0}{0}, PM \frac{3}{3}, M \frac{0}{0}\right)$$

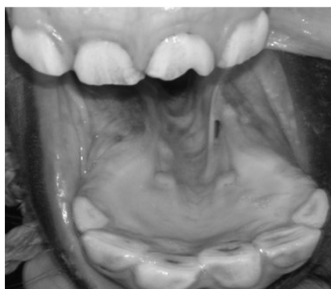2ª dentição, permanente ou definitiva... 36 a 44 dentes

$$2\left(I \frac{3}{3}, C \frac{0(1)}{0(1)}, PM \frac{3(4)}{3(4)}, M \frac{3}{3}\right)$$

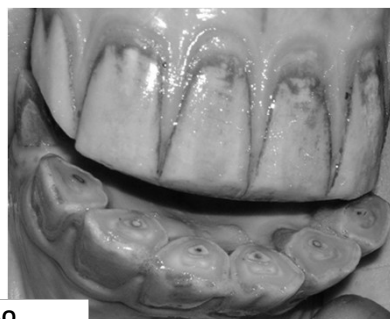Na dentição definitiva os dentes incisivos e pré-molares temporários são substituídos por outros dentes com os mesmos nomes; os caninos e os molares existem apenas na dentição definitiva.

Os incisivos temporários distinguem-se dos definitivos pela sua coloração mais branca, pelo seu menor volume, pelo colo mais marcado, pela ausência de sulcos na face vestibular ou labial e pela menor profundidade do corneto.

1ª Decidual ou temporária

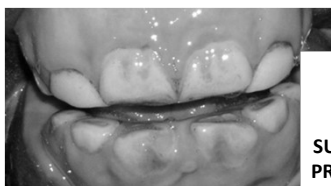

2ª Permanente ou definitiva



≠

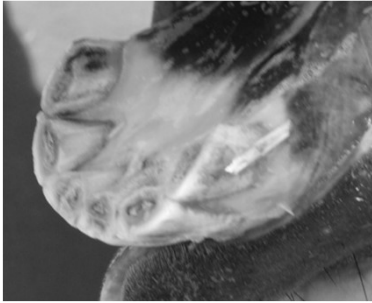

COLORAÇÃO
VOLUME
COLO
SULCOS FACE VESTIBULAR
PROFUNDIDADE CORNETO





Estimativa da idade dos equinos - MACA

Equinos (Nº dentes)

Machos – 40 a 44 dentes
Fêmeas – 36 a 44 dentes

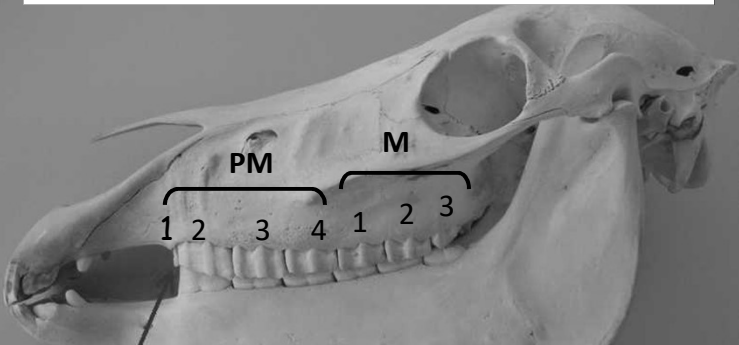
Variabilidade entre sexos:
Fêmeas (possível) inexistência caninos

Tanto nos machos como nas fêmeas, os caninos podem ser apenas rudimentares

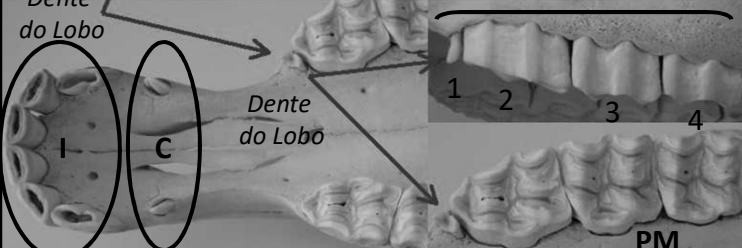
Estimativa da idade dos equinos - MACA

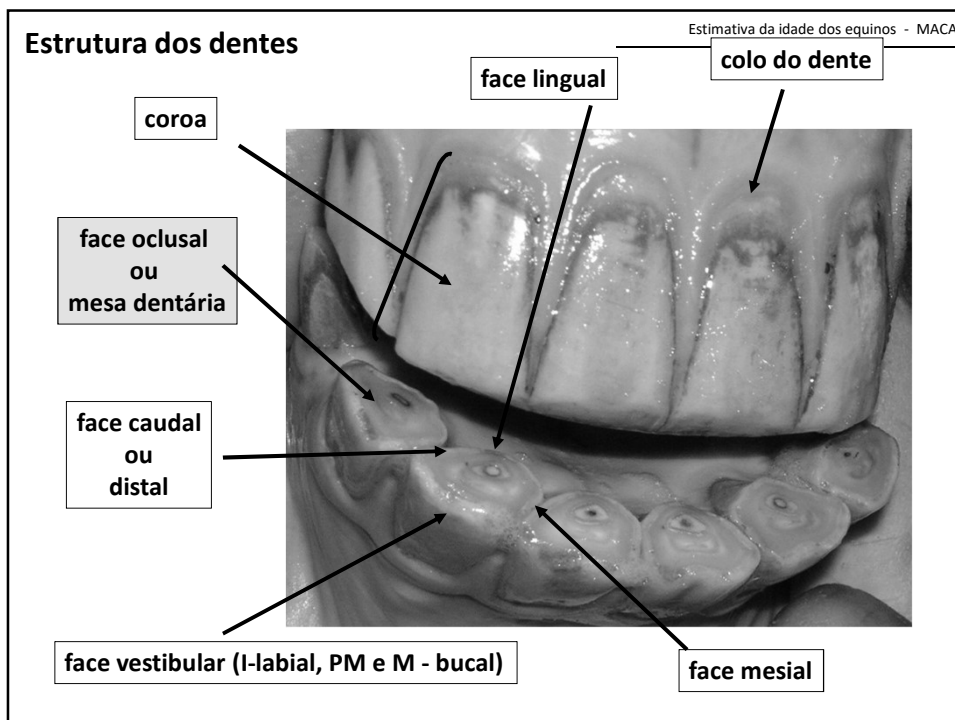
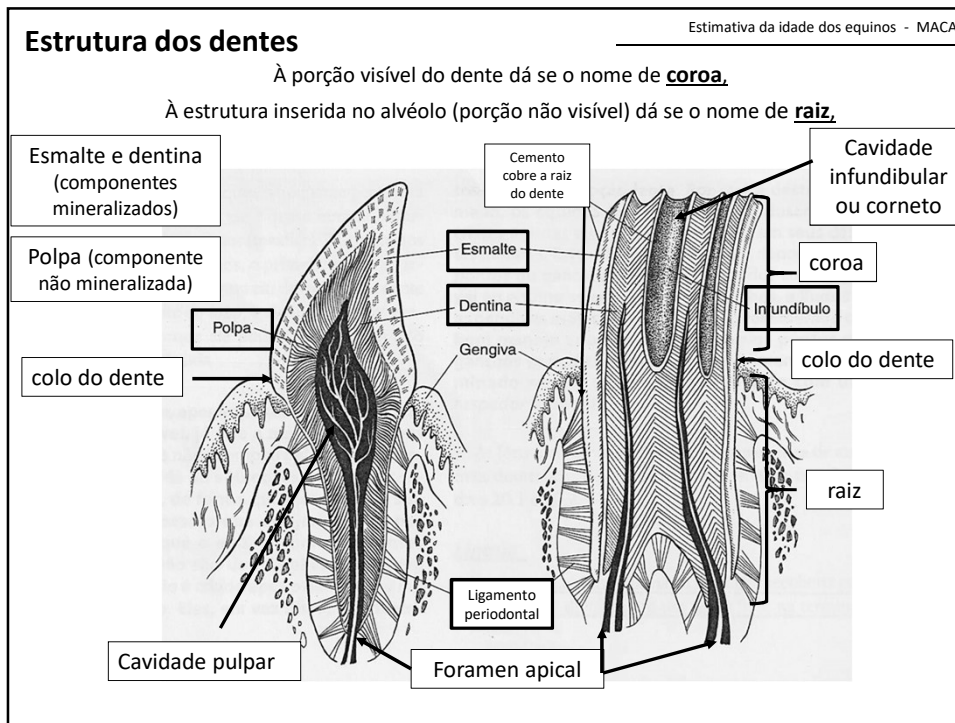
Variabilidade do número de pré-molares definitivos: dentes de lobo



Dentes de lobo – ocorrem com mais frequência na arcada superior

Machos – **40** a 44 dentes (c/dentes lobo)
Fêmeas – **36** a 44 dentes (c/ caninos e dentes de lobo)

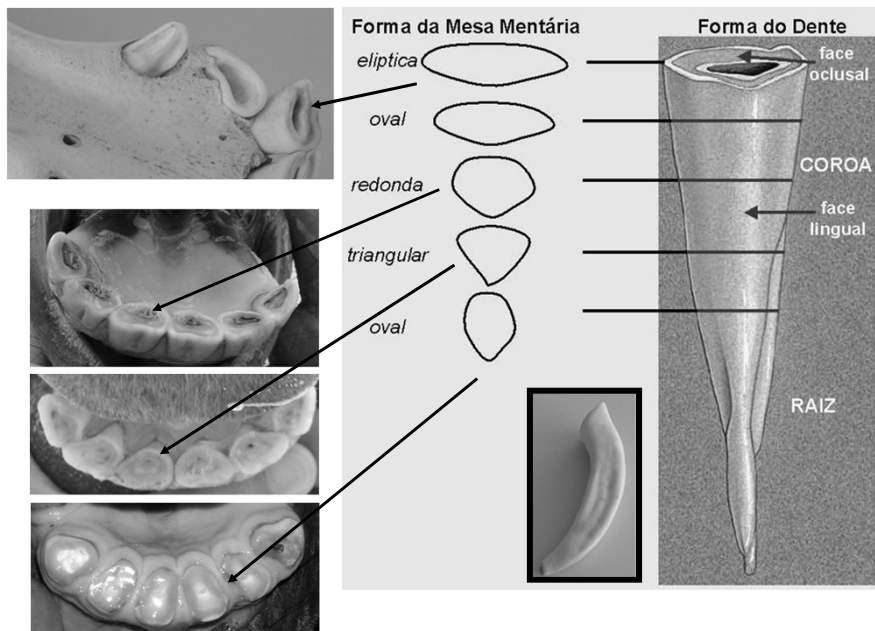


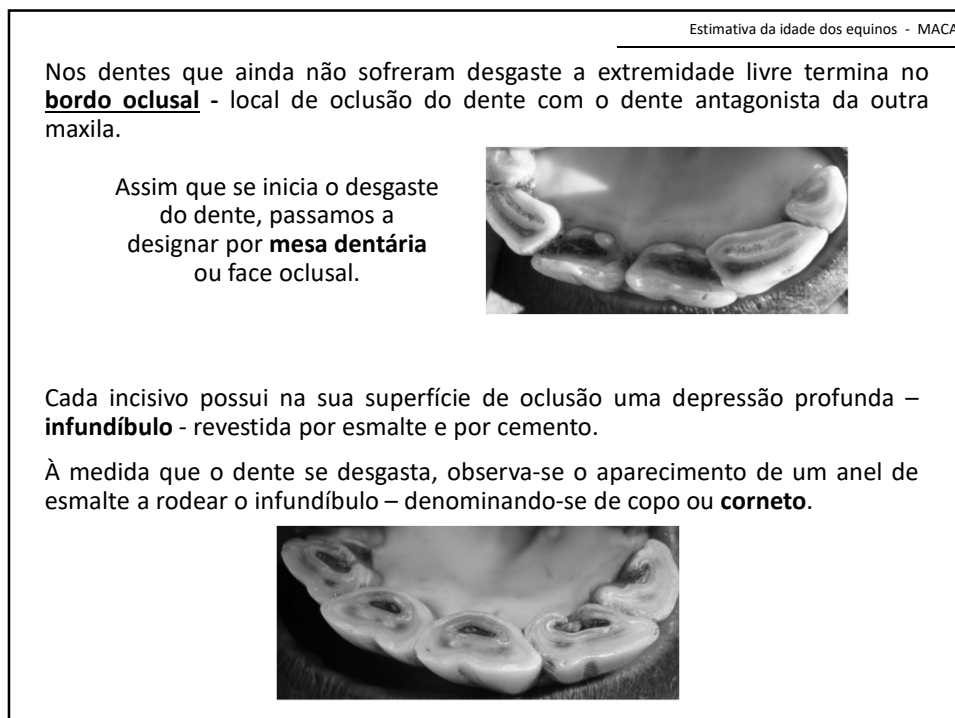
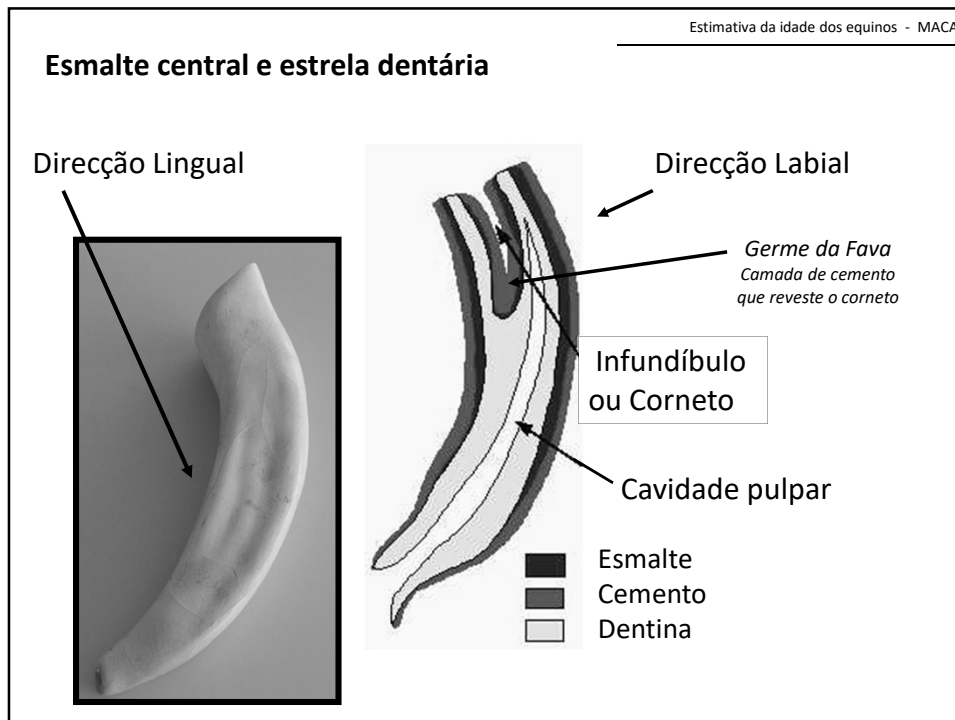


Estimativa da idade - essencialmente através da observação dos incisivos



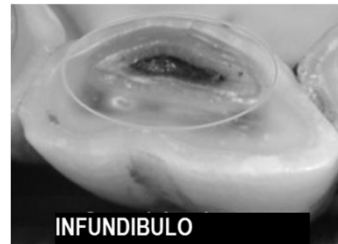
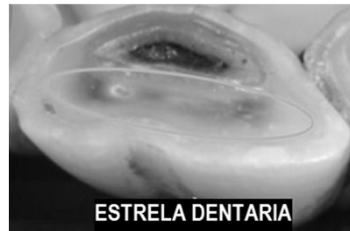
Forma da mesa dentária



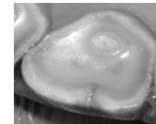


A porção distal da cavidade da polpa dentária, **fechada pela deposição de dentina secundária**, atravessa o dente pelo lado labial do infundíbulo.

À medida que o dente se desgasta a cavidade pulpar aparece na face de oclusão sob a forma de – **estrela dentária** – mesmo antes do infundíbulo desaparecer.



Quando a depressão do corneto desaparece – **dente raso**




Fases de evolução dentária

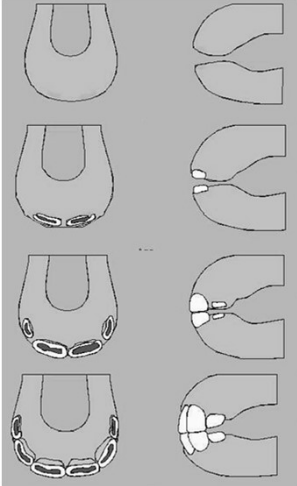
A erupção e o desgaste dos incisivos é sempre feita a partir do plano médio para os extremos

1. Erupção dos incisivos de leite;
2. Rasamento dos incisivos de leite;
3. Erupção dos incisivos adultos;
4. Rasamento dos incisivos adultos;
5. Rotundidade da mesa dentária dos incisivos adultos;
6. Triangularidade da mesa dentária e nivelamento dos incisivos adultos;
7. Biangularidade da mesa dentária dos incisivos adultos.

Estimativa da idade dos equinos - MACA

1ª Fase - Erupção dos Incisivos de Leite





Nascimento

1 semana

4/6 semanas

6/9 meses

Pinças - até 7 dias
Médios - 4/6 semanas
Cantos - 6/9 meses

Estimativa da idade dos equinos - MACA


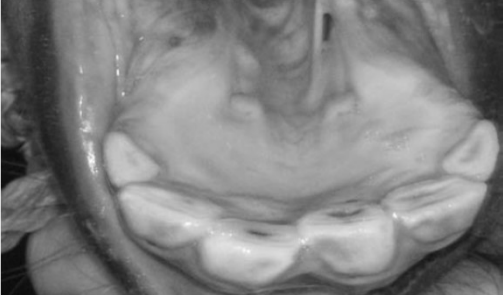
2ª Fase - Rasamento dos incisivos de Leite

(rasamento – desaparecimento da depressão do corneto)

| | |
|-------------------|-----------------------------------|
| Pinças - 12 meses | Cantos virgens - 1 ano |
| Médios - 15 meses | Cantos mt. gastos - 18 a 20 meses |
| Cantos - 2 anos | Cantos rasos - 2 anos |

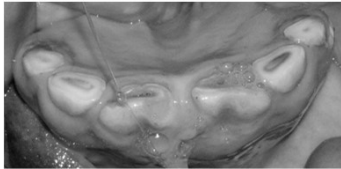
1 Ano

A estrela dentária é visível nos pinças e médios temporários. O desgaste nos cantos é ainda pouco marcado. Estão presentes os primeiros molares.





Estimativa da idade dos equinos - MACA

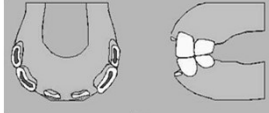
3ª Fase - Erupção dos incisivos adultos



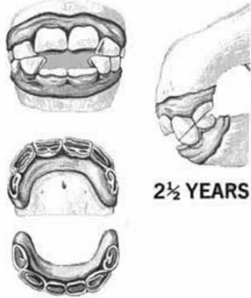
- Dá-se a erupção dos pinças definitivos;
- Os médios temporários estão rasos e os cantos curtos e muito gastos;
- Estão presentes os 2º pré-molares definitivos;
- Presentes os 1º e 2º molares.



2.5 anos (1º desfecho)



(A substituição dos incisivos chama-se **desfecho**)



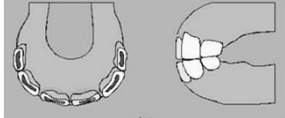
2½ YEARS

Estimativa da idade dos equinos - MACA

3ª Fase - Erupção dos incisivos adultos

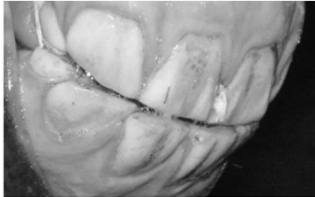
3 anos

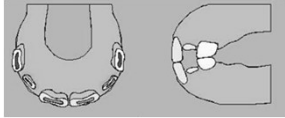
- Pinças definitivos estão ao nível da arcada;
- Estão presentes os 1º, 2º, e 3º pré-molares definitivos;
- Estão presentes os primeiros e os segundos molares.



3.5 anos (2º desfecho)

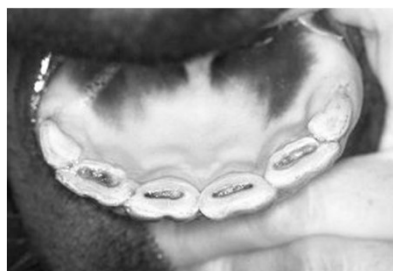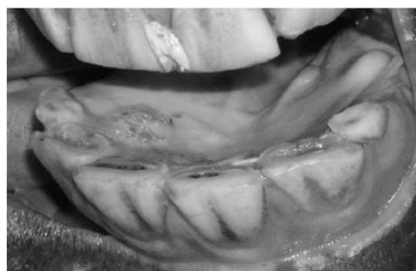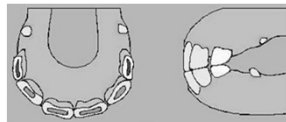
- Erupção dos médios definitivos;
- Pinças definitivos apresentam algum desgaste;
- Cantos temporários estão rasos;
- Podem começar a erupção dos caninos (caso existam).



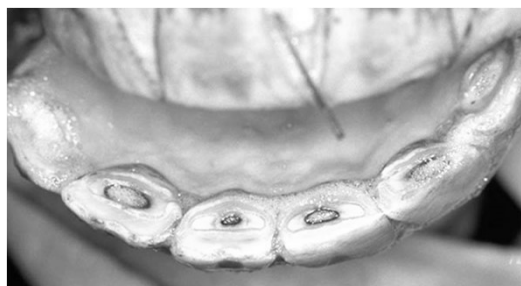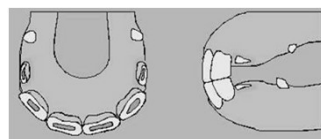


3ª Fase - Erupção dos incisivos adultos**4 anos**

- Os pinças definitivos revelam algum desgaste, mas os cornetos são profundos;
- Médios definitivos atingem o nível da arcada;
- Presentes todos os pré-molares e molares.

**3ª Fase - Erupção dos incisivos adultos****4.5 anos (3º desfecho)**

- Inicia-se a erupção dos cantos definitivos;
- Os pinças e os médios apresentam desgaste mas os cornetos são ainda profundos.

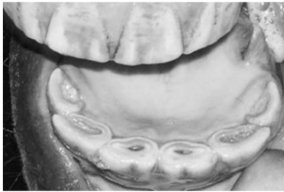


Estimativa da idade dos equinos - MACA


3ª Fase - Erupção dos incisivos adultos

5 anos

Atingiram o nível da arcada todos os incisivos adultos – **boca feita**.

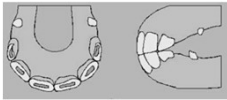



Os pinças e os médios apresentam algum desgaste





5 YEARS



BOCA FEITA

Estimativa da idade dos equinos - MACA

4ª Fase - Rasamento dos incisivos adultos


6 anos

Rasamento dos incisivos:

- Pinças - 6/7 anos
- Médios - 7/8 anos
- Cantos - 8/9 anos


Aparecimento estrela dentária:

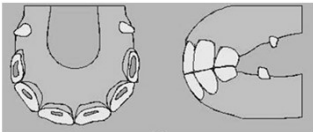
- Pinças - 7/8 anos
- Médios - 8/9 anos
- Cantos - 9/10 anos



Os pinças poderão começar a apresentar-se rasos. Nos restantes incisivos o corneto é ainda bastante evidente, sendo apenas os sinais de desgaste mais marcados do que aos cinco anos. Os cantos apresentam já desgaste na região lingual.

7 anos



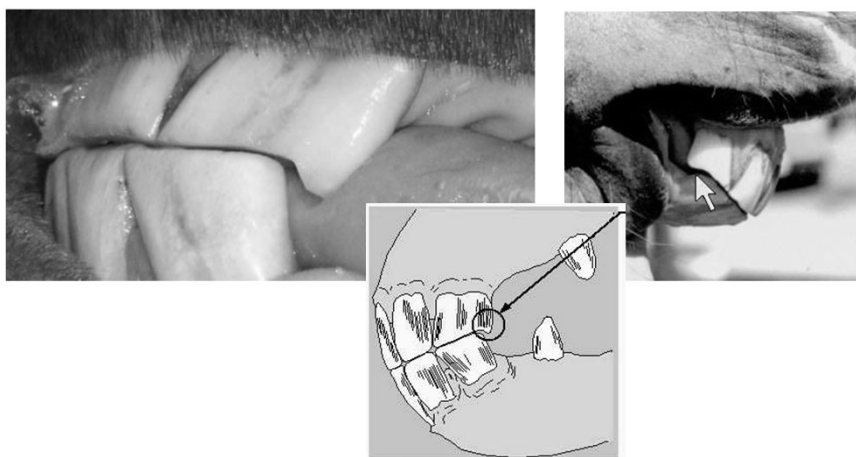


4ª Fase - Rasamento dos incisivos adultos

Estimativa da idade dos equinos - MACA

7 anos

Aproximadamente aos 7 anos de idade surge a **cauda de andorinha** – saliência do ângulo externo do canto superior, resultante da falta de oposição na arcada inferior.

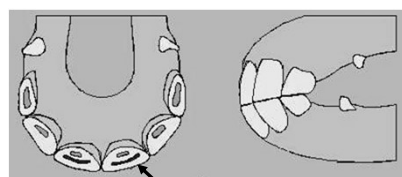


4ª Fase - Rasamento dos incisivos adultos

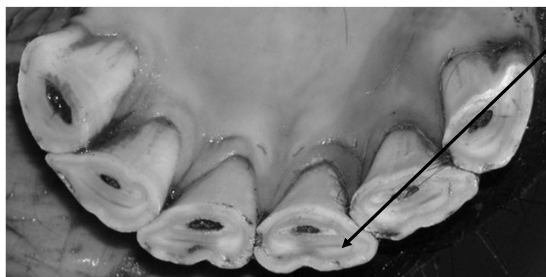Estimativa da idade dos equinos - MACA

8 anos

Os pinças e os médios estão rasos, podendo também os cantos começar a rasar. A estrela dentária é evidente nos pinças e pode aparecer também nos médios. A mesa dentária dos pinças começa a tomar uma forma arredondada.



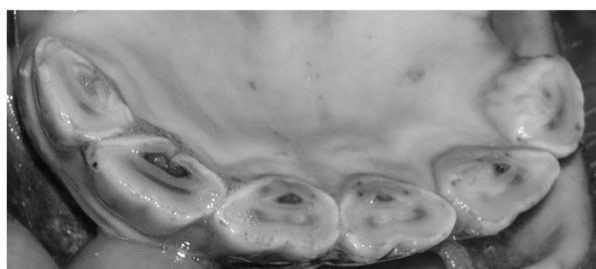
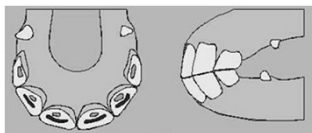
Aparecimento estrela dentária:



4ª Fase - Rasamento dos incisivos adultos

Estimativa da idade dos equinos - MACA

9 anos



Normalmente todos os incisivos inferiores estão rasos. O esmalte central dos pinças começa a assumir uma forma triangular. A estrela dentária é evidente nos pinças e nos médios e pode aparecer também nos cantos. A mesa dentária dos pinças pode estar redonda e a dos médios começa a tomar esta forma.

5ª Fase - Rotundidade da mesa dentária dos incisivos adultos

Estimativa da idade dos equinos - MACA

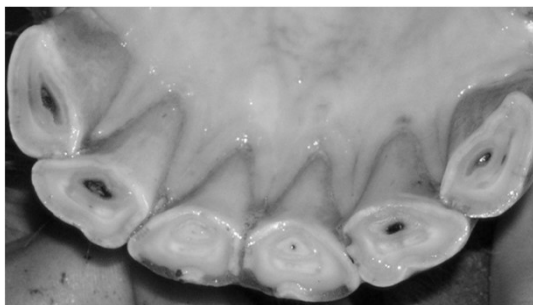
Mesa dentária redonda:

- Pinças - 8/12 anos
- Médios - 9/13 anos
- Cantos - 11/14 anos

Estrela dentária central:

- Pinças - 10/13 anos
- Médios - 10/15 anos
- Cantos - 10/15 anos

10 anos



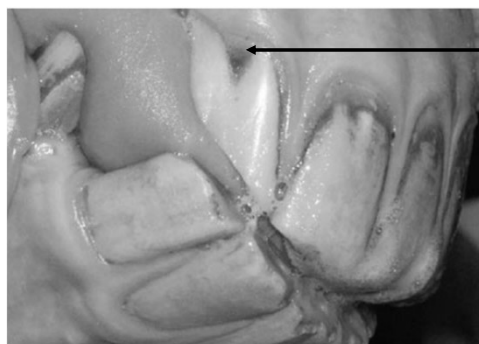A mesa dentária dos pinças e dos médios pode já estar redonda. O esmalte central dos pinças aproxima-se do bordo lingual. A estrela dentária assume uma posição mais próxima do centro da mesa dentária, tendo uma forma cada vez mais arredondada.

5ª Fase - Rotundidade da mesa dentária dos incisivos adultos

10 anos

Sulco de Galvayne - sulco de coloração escura na face vestibular dos cantos superiores.

Aparece por volta dos 10 anos prolongando-se gradualmente até à face oclusal, que atinge por volta dos 20 anos.



Sulco de Galvayne

6ª Fase - Triangularidade da Mesa Dentária e Nivelamento dos Incisivos Adultos

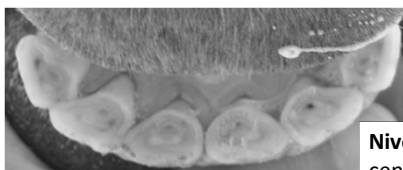
Incisivos nivelados:

- Pinças - 12/15 anos
- Médios - 13/15 anos
- Cantos - 13/15 anos

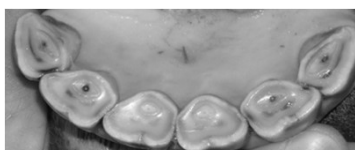Triangularidade:

- Pinças - 13/18 anos
- Médios - 15/19 anos
- Cantos - 17/20 anos

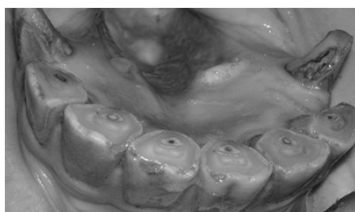
13 anos



11 anos



12 anos



Nivelamento – quando desaparece o esmalte central em oposição à estrela dentária


Estimativa da idade dos equinos - MACA

7ª Fase - Biangularidade da mesa dentária dos incisivos adultos


Mesa dentária oval:

- Pinças - > 18 anos
- Médios - > 19 anos
- Cantos - > 20 anos


14/16 anos



18/20 anos



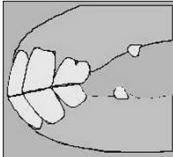
> 20 anos



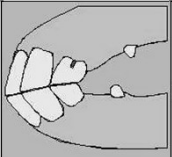
Estimativa da idade dos equinos - MACA

Perfil de oclusão das arcadas

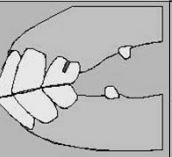
O perfil de oclusão altera-se com o avançar da idade desde quase a vertical até mais horizontal




11 anos



20 anos



24 anos



Erupção dos caninos, molares e pré-molares adultos

Caninos - > 3.5 anos

1º pré-molar - 6 meses a 3 anos

2º pré-molar - 2.5 anos

3º pré-molar - 3 anos

4º pré-molar - 4 anos

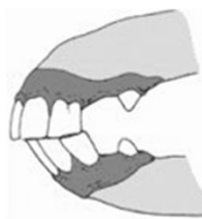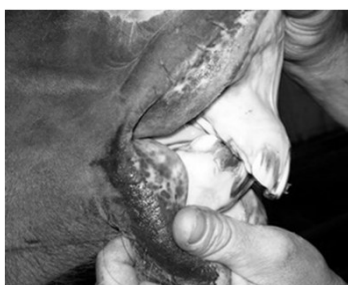1º molar - 1 ano

2º molar - 2 anos

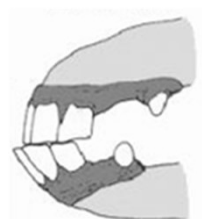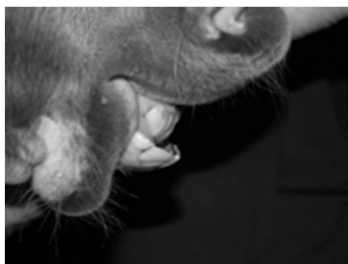3º molar - 3.5 anos

Estimativa da idade

- Até 5 anos - determinação com rigor considerável
- 5/8 anos - possível erro de 1/2 anos
- 8/13 anos - erro 1/2 anos comum
- > 13 anos - variabilidade apreciável, método pouco rigoroso.



Braquignatismo



Prognatismo

